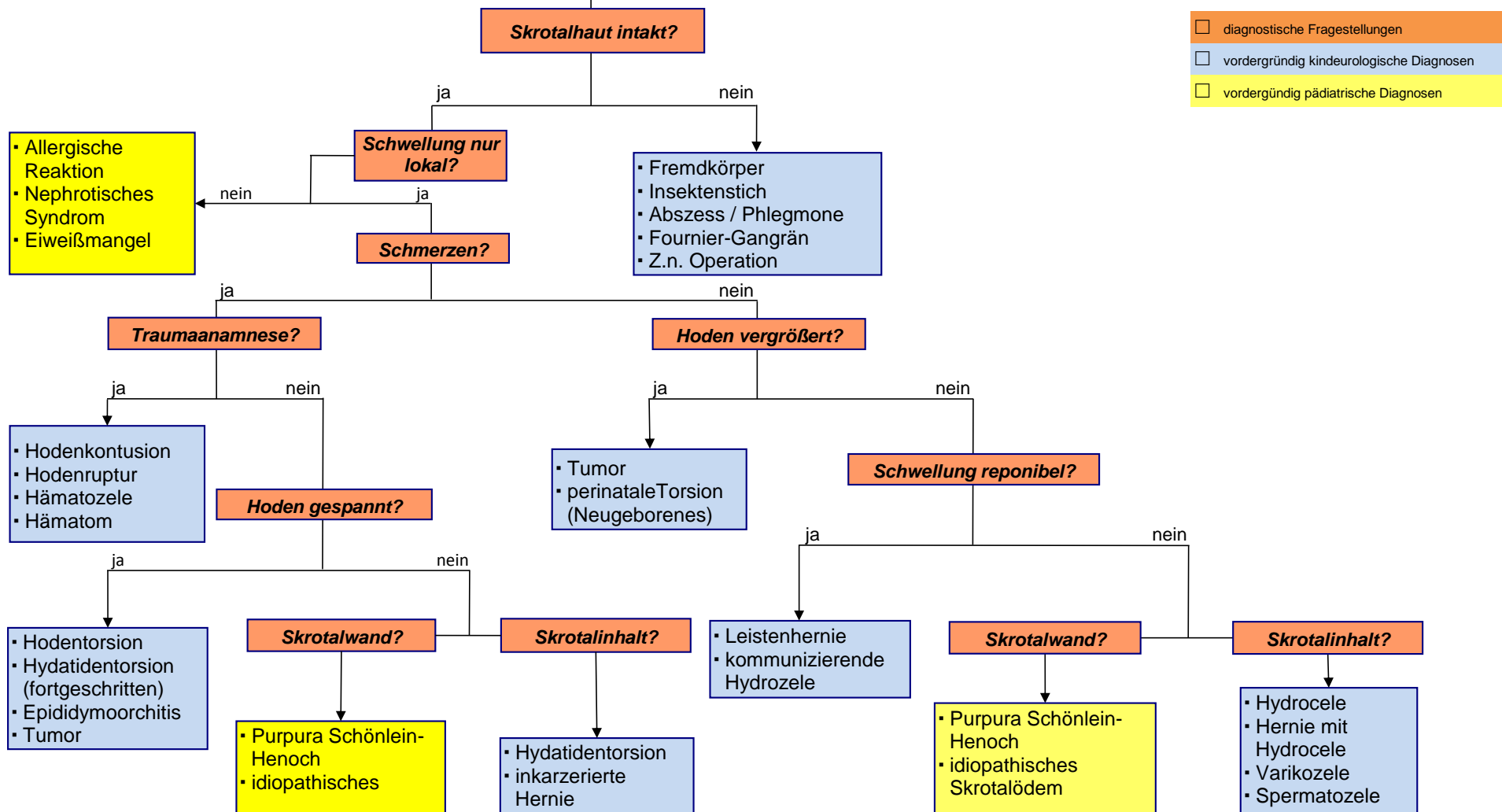


Akute skrotale Schwellung



- diagnostische Fragestellungen
- vordergründig kindereurologische Diagnosen
- vordergründig pädiatrische Diagnosen