


## Warum DIBH (Deep Inspiration Breathhold, Atemgating) bei der Bestrahlung des Mammakarzinoms?

Bei der Behandlung des Mammakarzinoms ist die postoperative Bestrahlung der Brust fester Bestandteil der Tumorthherapie. Durch die rasante Entwicklung der Technik über die letzten Jahre ist diese Bestrahlung generell schon sehr gut verträglich geworden. Durch das Atemgating haben wir jetzt eine weitere hochmoderne Methode, um die Bestrahlung bei Brustkrebs sehr nebenwirkungsarm und schonend durchzuführen. In einem ausführlichen Beratungsgespräch werden wir mit Ihnen alles umfassend besprechen und prüfen, ob diese Methode für Sie in Frage kommt und einen Vorteil bietet. Sprechen Sie uns dazu gerne an und vereinbaren Sie einen Beratungstermin!



## So finden Sie zu uns

Das Fachärztezentrum HANSE ist eine Tochtergesellschaft des Klinikverbunds Gesundheit Nord. Wir kooperieren eng mit dem Klinikum Bremen-Mitte – beispielsweise bei der Behandlung von Patientinnen und Patienten mit einer Krebserkrankung, bei denen eine Strahlentherapie notwendig ist. Wir haben drei der modernsten und innovativsten Strahlengeräte mit der Spezialausrüstung zur Durchführung einer Hochpräzisionsradiotherapie und des Atemgatings.

### Fachärztezentrum HANSE GmbH

#### Medizinisches Versorgungszentrum im Klinikum Bremen-Mitte

Fachbereich Strahlentherapie  
Gebäude 3, Bereich C, Ebene 0

St.-Jürgen-Straße 1

Fon 0421 497-72700

Fax 0421 497-19 72799

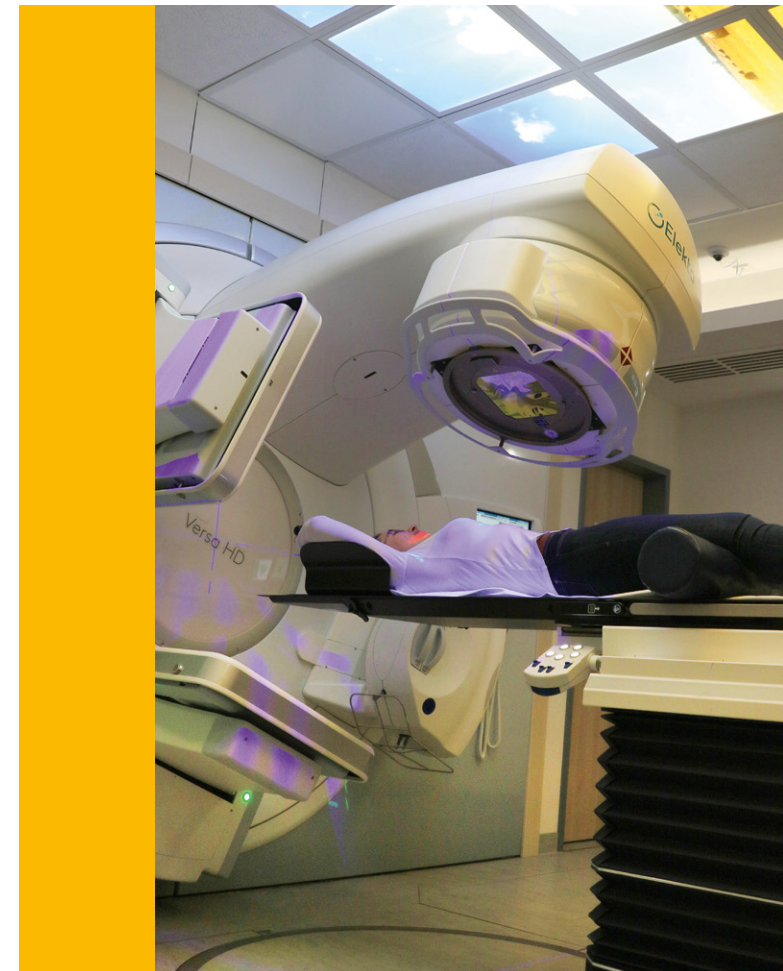strahlentherapie@fachaerztezentrum-hanse.de

www.fachaerztezentrum-hanse.de



Stand: August 2023

## Maximale Herz- und Lungenschonung Atemgating bei Brustkrebs

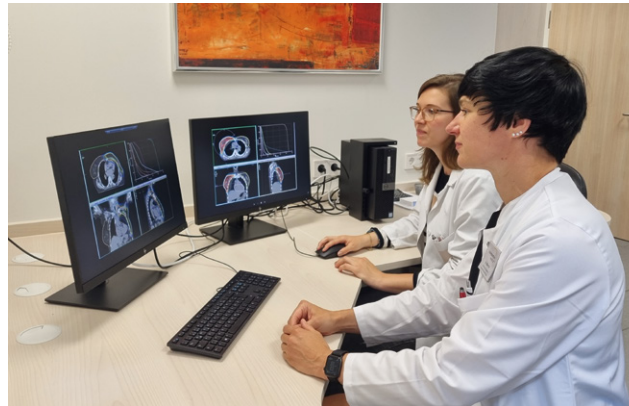


## Liebe Patientinnen, und Patienten,

der Fortschritt in der Behandlung von Krebserkrankungen ist enorm: viele Erkrankungen können heute sehr viel besser und gezielter behandelt werden als noch vor einigen Jahren. Das gilt auch für die Behandlung des Mammakarzinoms. Vor allem bei linksseitigem Tumorsitz oder auch bei der Notwendigkeit der zusätzlichen Bestrahlung der Lymphabflusswege könnte ein enormer Vorteil durch die Planung der Radiotherapie in maximaler Inspiration entstehen mit unter Umständen deutlich reduzierter Strahlendosis an Herz und Lunge und damit verbundenem deutlich geringeren Risiko für eventuelle Nebenwirkungen.

Um diese neue Technik anzuwenden werden wir zur Bestrahlungsplanung zwei Planungs-Computertomographien durchführen: einmal in Atemmittellage, d.h. Sie atmen ganz normal weiter, und einmal in tiefer Einatmung mit Luftanhalten. Dann werden die Bestrahlungspläne berechnet, miteinander verglichen und in Abwägung aller Informationen werden wir uns dann für den insgesamt besseren Plan entscheiden. Mit freundlichen Grüßen

Ihr Team der Strahlentherapie im  
Fachärzteezentrum HANSE



## Atemgating

Innere Organe ändern ihre Position mit den Atembewegungen. In den Fällen, in denen es wichtig ist, dass die Bestrahlung in einer bestimmten Atemlage durchgeführt wird, z. B. weil in dieser Position gesunde Organe besonders gut geschont werden können, kann die Atemlage mittels eines speziellen Detektorsystems berührungsfrei registriert und der Patientin bzw. dem Patienten optisch angezeigt werden.

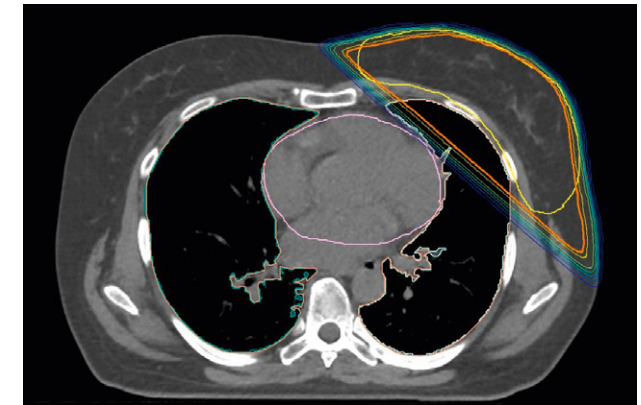
Die Patientin bzw. der Patient können dadurch in Eigenkontrolle die Atemtiefe steuern und in der richtigen Atemlage die Luft anhalten. Die Bestrahlung kann in dieser Position automatisch gestartet und bei Verlassen der korrekten Position auch automatisch unterbrochen werden.

Das Begrenzen der Bestrahlungsabgabe auf die optimale Atemposition wird als Atemgating bezeichnet.

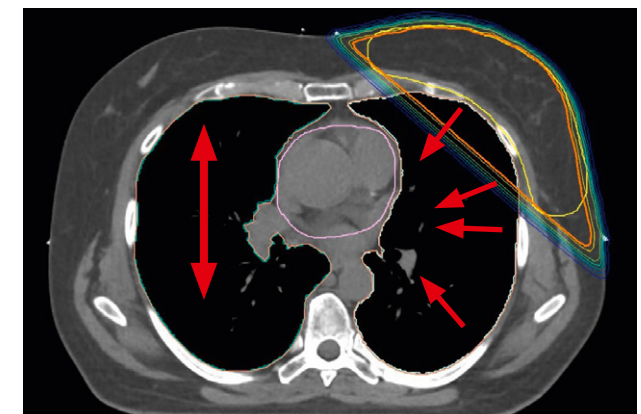
Obwohl dies alles sehr kompliziert und anstrengend klingt, ist diese Methode meist gut umsetzbar. Wir nehmen uns viel Zeit für Sie, damit wir alle Schritte umfassend besprechen und in aller Ruhe zusammen umsetzen.

## Aus der Praxis

Untenstehend ein Beispiel einer Radiotherapie der linken Brust (oben in Atemmittellage, unten in tiefer Einatmung): Man erkennt deutlich, dass in tiefer Einatmung das Lungenvolumen zunimmt und sich das Herz gut von der zu bestrahlenden linken Brust zur Mitte hin entfernt. In diesem Beispiel hatten wir eine Verringerung der Herz- und Lungenbelastung von jeweils fast 50 %!



CT in Atemmittellage



CT in tiefer Einatmung